

Neurologische Untersuchung des Schmerzpatienten

Dr. Walter Amberger

Allgemeines

- Frage ob objektivierbare Ausfälle vorliegen
 - Wiederholt erhebbare, von der Mitarbeit des Patienten **unabhängige** konstante Befunde
 - Reflexanomalien
 - Signifikante trophische Störungen
 - Konstantes motorisches Defizit
 - Angemessen geprüfte und konstant angegebene sensible Ausfälle
- Objektivierbarer Ausfall nachgewiesen →
 - DD: Zentrale oder periphere Läsion

- Organisch bedingte Bewegungsstörungen haben je nach Ort der Läsion eine unterschiedliche Symptomatologie
- Nachweis objektiver motorischer und/oder sensibler Ausfälle
 - Peripheres NS: radikulär -- peripherer Nerv
 - Schmerzangabe → Suche nach objektiven Ausfällen
 - Trophik, Reflexe, Paresen, Sensibilität, vegetative Defekte

Untersuchung

- Anamnese
 - sachliche Information
 - geistig-seelischen Verfassung des Patienten
 - Erfassung des sozialen Umfeldes des Patienten

Hilfsmittel zur neurologische Untersuchung

- Lampe
- Reflexhammer
- spitzes Holzstäbchen
- Spatel
- Maßband
- Stimmgabel
- Stethoskop



- Die neurologische Untersuchung muss immer vollständig sein.
- Sie wird deshalb in einer bestimmten Reihenfolge vorgenommen.

Inspektion

- Beim genauen Betrachten des Patienten kann man erkennen, ob z.B. das **Gangbild** oder die **Haltung** gestört ist oder eine Störung der **Gleichgewichtsfunktion** vorliegt.
- Außerdem dient die Inspektion zum Erfassen von **Verletzungsfolgen** und **Veränderungen der Haut**.

Kognitive Funktionen

- Höhere Leistungen des Gehirns werden geprüft
 - Sprache
 - Sprache verstehen
 - Rechnen
 - erkennen der Gestalt von in die Hand gegebenen Gegenständen

Psychischer Befund

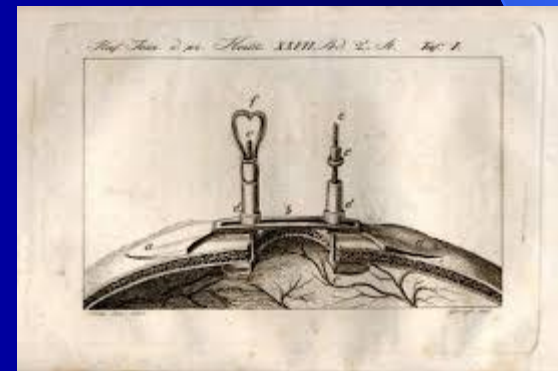
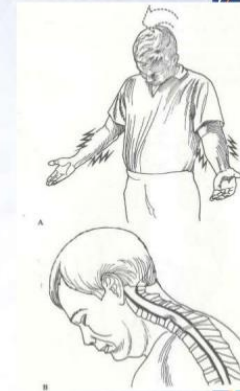- Bei neurologischen Erkrankungen kann der psychische Zustand beeinträchtigt sein
 - *eingeschränkte Merkfähigkeit*
 - *verminderte Konzentration*
 - *eine geänderte Bewusstseinslage* (z.B. Schläfrigkeit)
 - *veränderte Grundstimmung* (psychiatrische Symptome)
- Im Rahmen einer neurologischen Untersuchung werden **geistige und seelische Funktionen**, gegebenenfalls mit Hilfe von Gedächtnistests, überprüft .

Untersuchung des Kopfes

- Akt./pass. Kopfbewegungen
 - Meningismus
 - Lhermitte-Zeichen:
„Kribbeln in den Händen“,
 - Brudzinski
- Kalotte abklopfen
 - Schmerz z.B. bei Meningeom oder Sinusitis möglich
- Ertasten von Knochenläsionen

Lhermitte's Test (or Phenomenon)

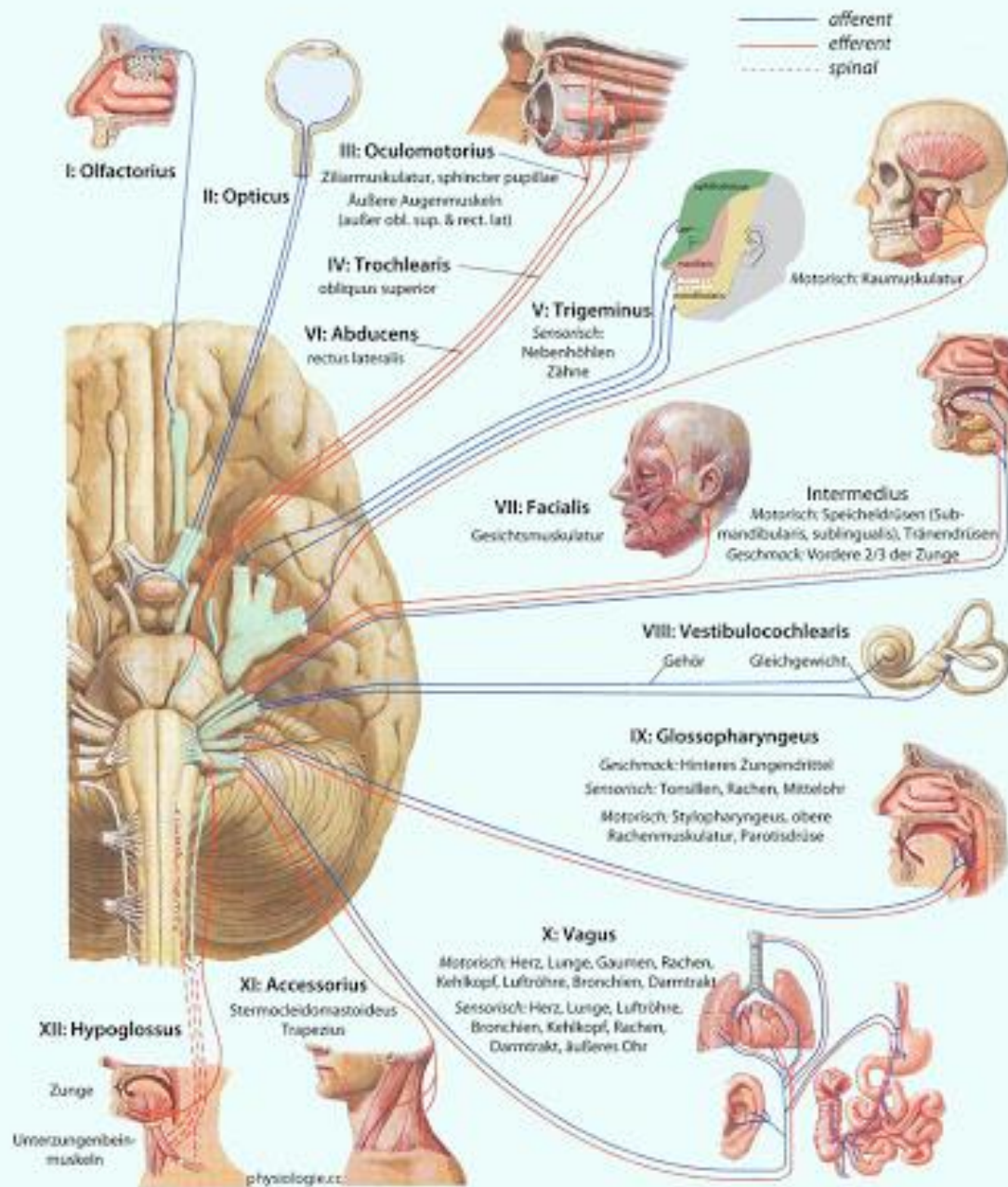
- The phenomenon is reported by patients as shocks or weakness in their arms and/or legs whenever they bend their head forward
- Ask the patient to flex the head forward and determine if symptoms occur in a shooting fashion down the arms and/or legs
- This is usually caused by an anterior compressive lesion and the symptoms are made worse by flexion; a sign of myelopathy



Prüfung der

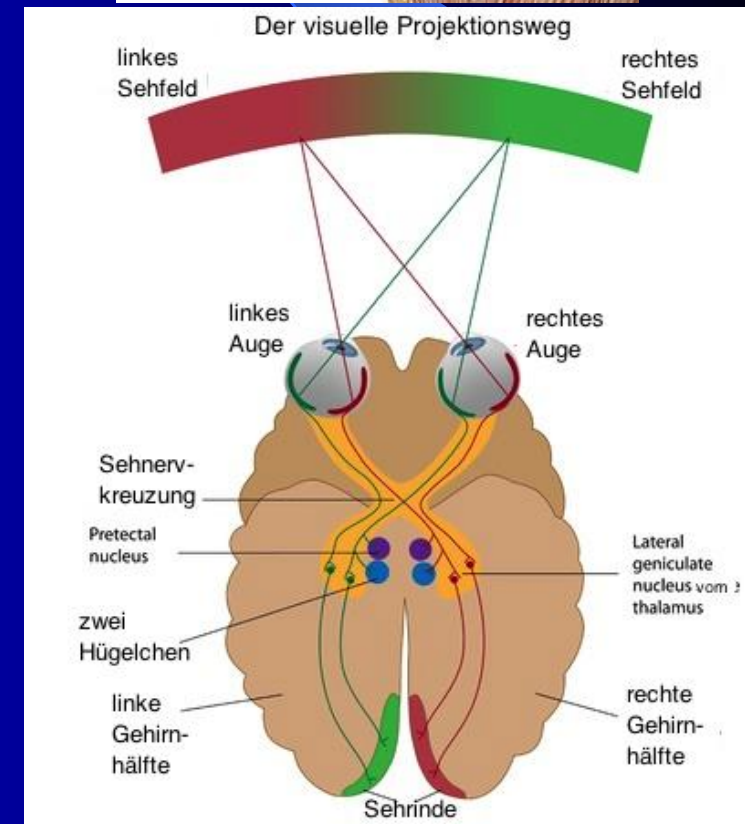
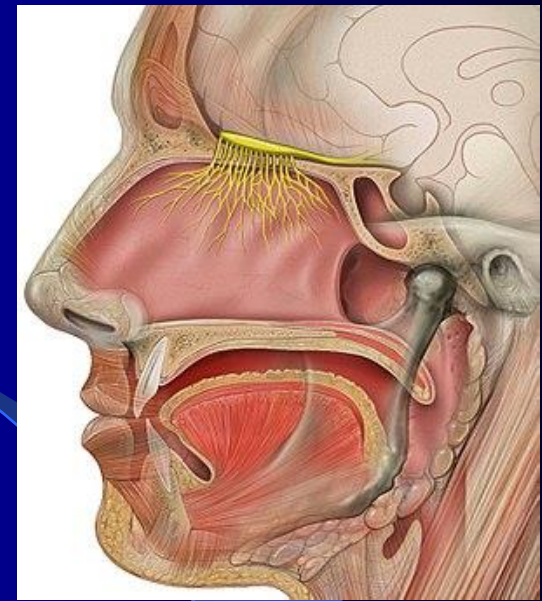
HIRNNERVEN

BKK 2023



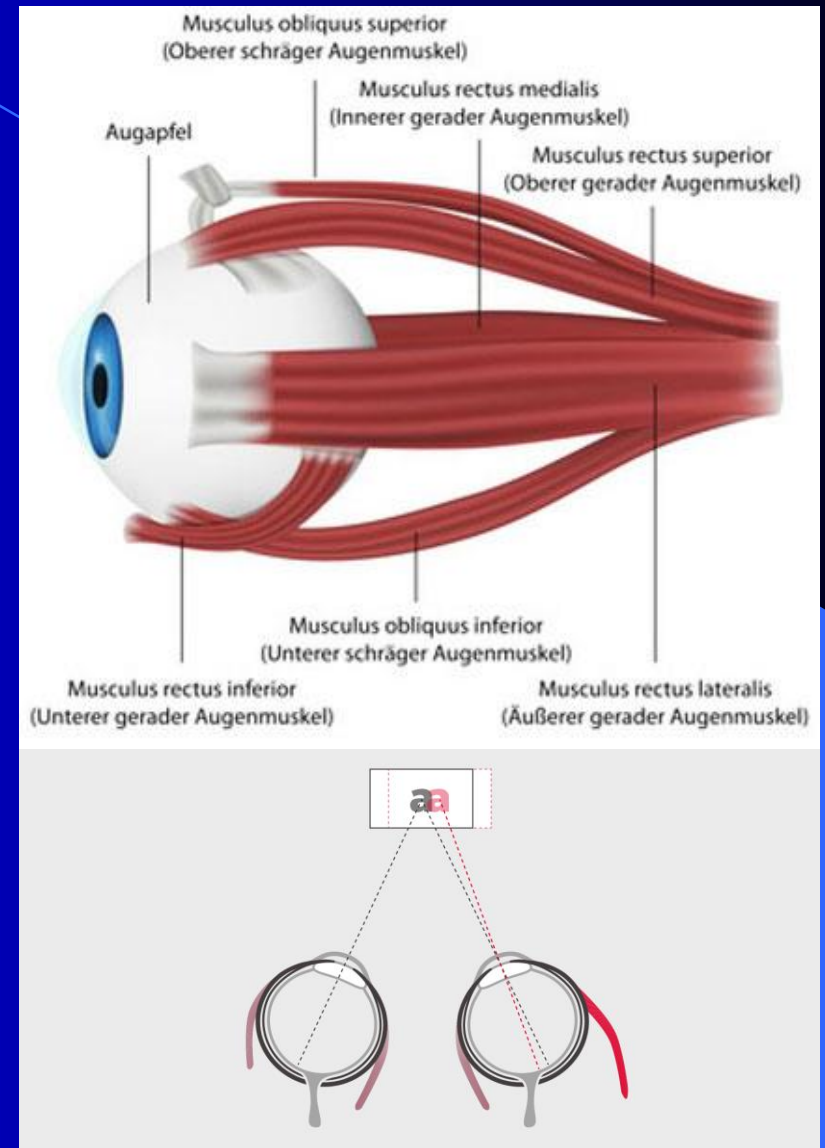
Hirnnerven

- **I. Fila olfactoria**
 - *Frage*
Geruchsveränderung
- **II. Nervus opticus**
 - **Frage**
Visusveränderung
(scharfes Sehen?),
Gesichtsfeld



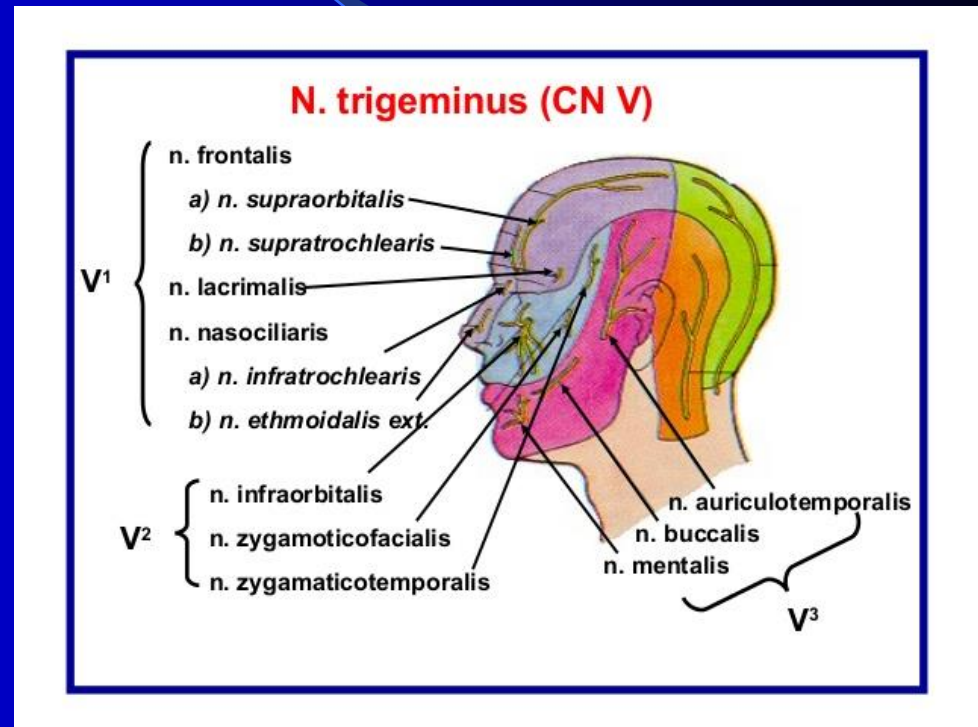
Hirnnerven

- **III./IV./VI.**
N. oculomotorius,
N. trochlearis,
N. abducens
 - *Frage:* Doppelbilder
 - Nystagmus,
paralytischer
Strabismus
 - Lichtreflex Pupillen
(direkt/indirekt/),
Bulbusmotilität,



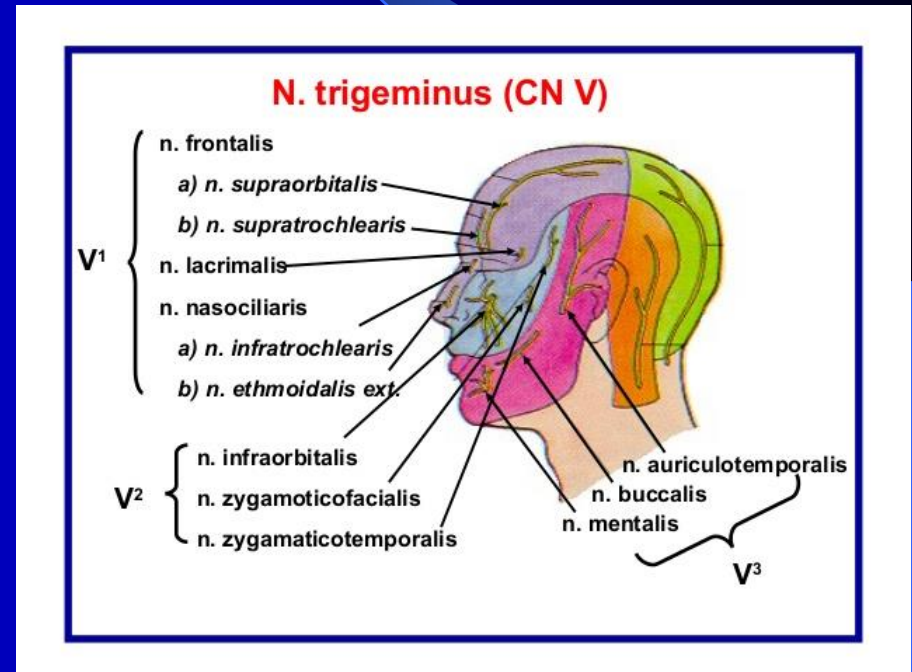
Hirnnerven

- V. Nervus trigeminus
 - **Nervenaustrittspunkt** (schmerzhaft auch bei Meningitis, Sinusitis), **Sensibilität** (auch Cornealreflex),




Hirnnerven

- **Motorik** (Masseter und m. temporalis für *Kieferschluss*, Musculus mylohyoideus *Mundboden*, Musculus pterygoideus medialis *Kieferschluss*, Musculus pterygoideus lateralis *Kieferöffnung-Unterkiefer nach vorne ziehen*)



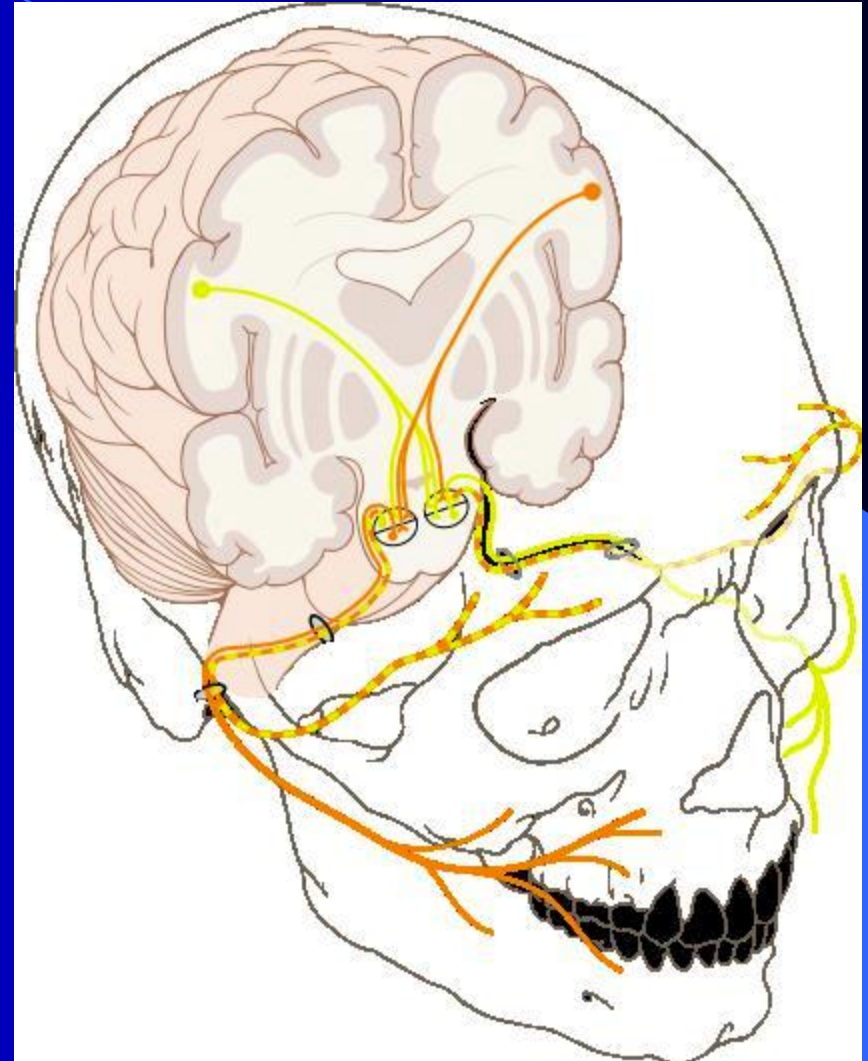
Sensible Ausfallerscheinungen bei Trigeminalsläsion.

- Rechts im Bild zentrale Läsion (rot) entlang der Sölder-Linien
- links periphere Läsion (blau), entsprechend V1, V2 und V3



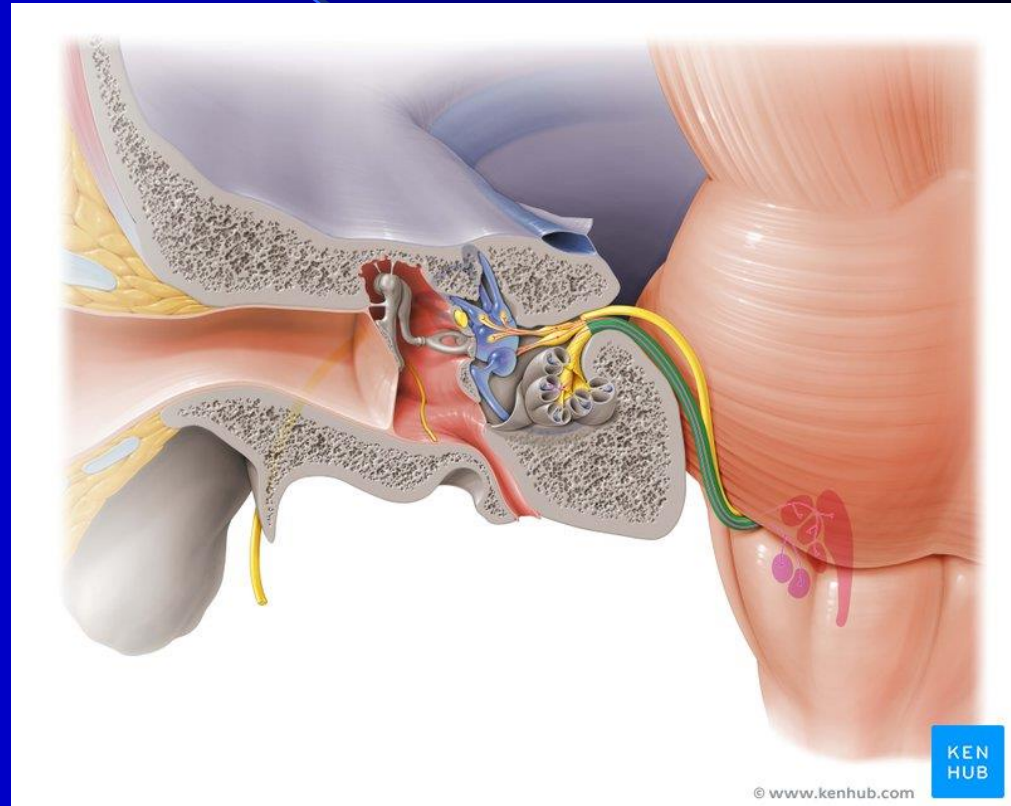
Hirnnerven

- **VII. N. facialis**
 - Stirn runzeln, Augen zukneifen, Lippen spitzen, Zähne zeigen, Bell-Zeichen
 - DD
 - zentrale Lähmung
 - periphere Lähmung



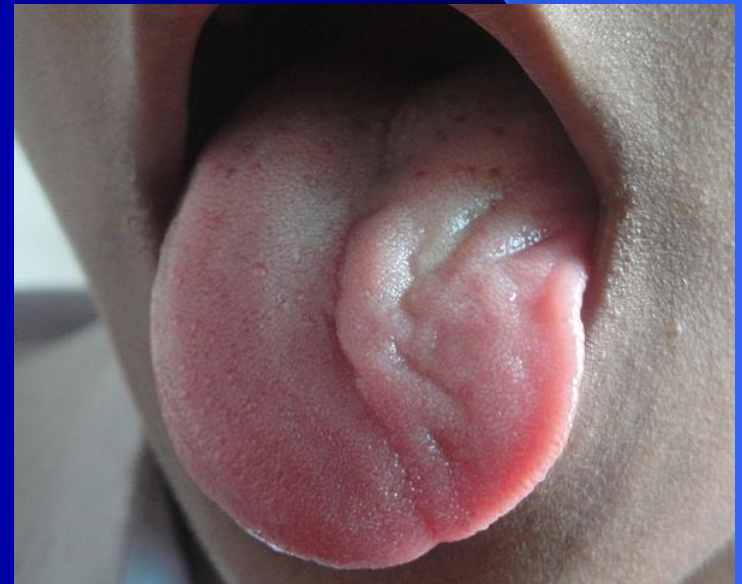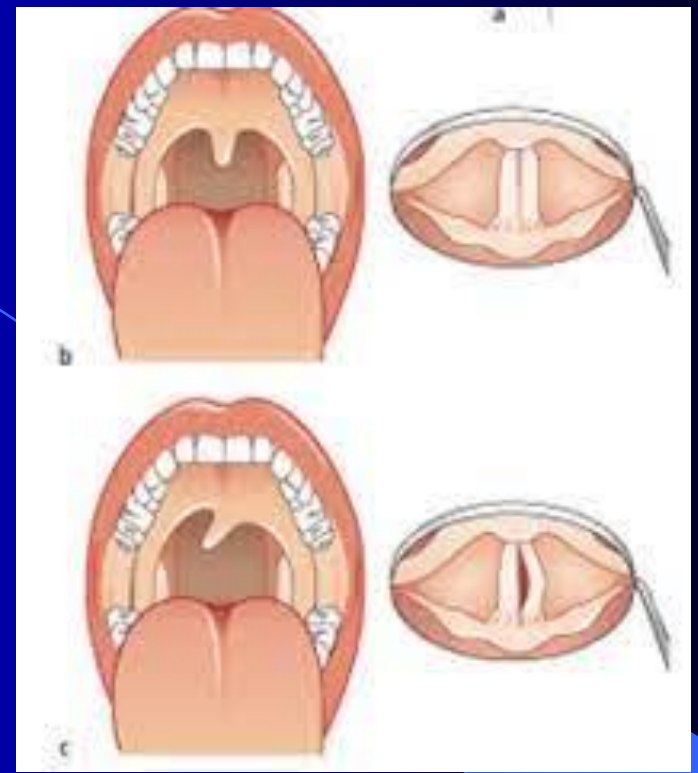
Hirnnerven

- **VIII. Nervus vestibulocochlearis**
 - grobe Hörprüfung (Fingerreiben, Weber/Rinne)
 - Gleichgewicht (Romberg-Versuch, Unterberger-Trettversuch)



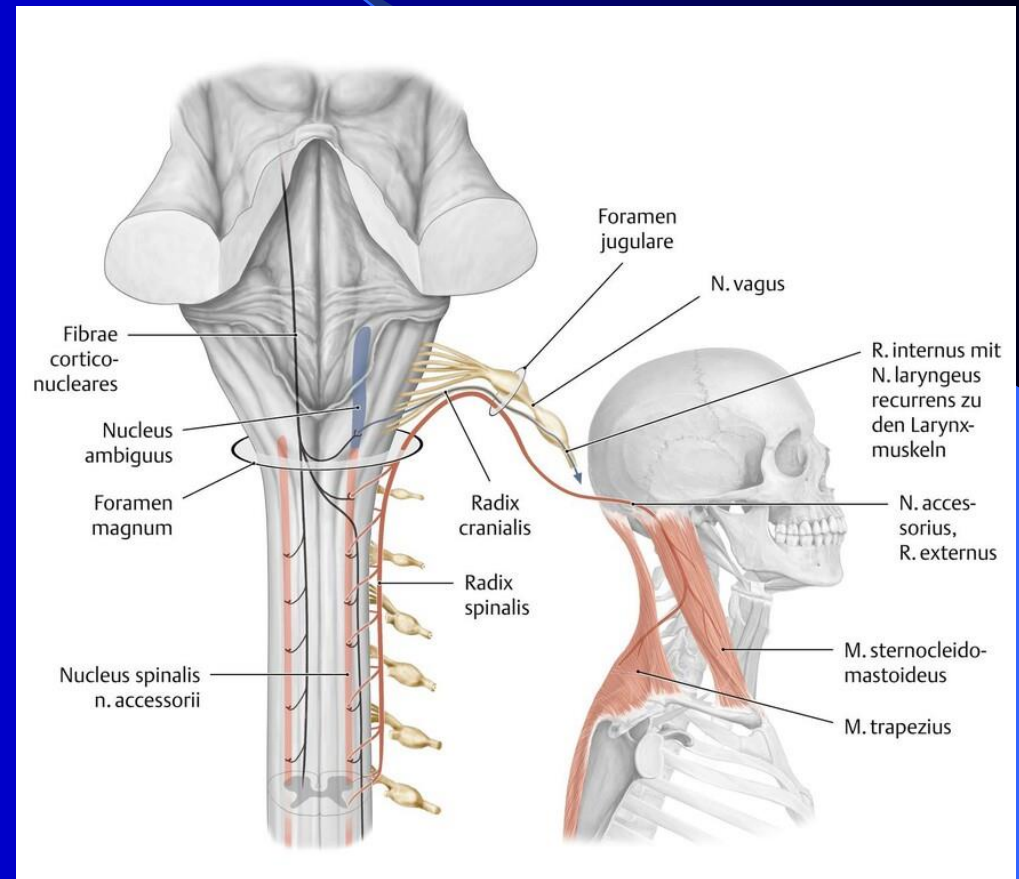
Hirnnerven

- **IX.** Nervus glossopharyngeus
- **X.** Nervus vagus
- **XII.** Nervus hypoglossus
 - Mund auf - Ahh:
Gaumensegel, schlucken lassen, Zunge raus (Faszikulationen, Atrophie, Bißnarben)
 - Würgereflex



Hirnnerven

- **XI. Nervus accessorius**
 - Mm. Trapezius und Sternocleidomastoideus: Schulterhochzug, Kopfwendung gegen Widerstand



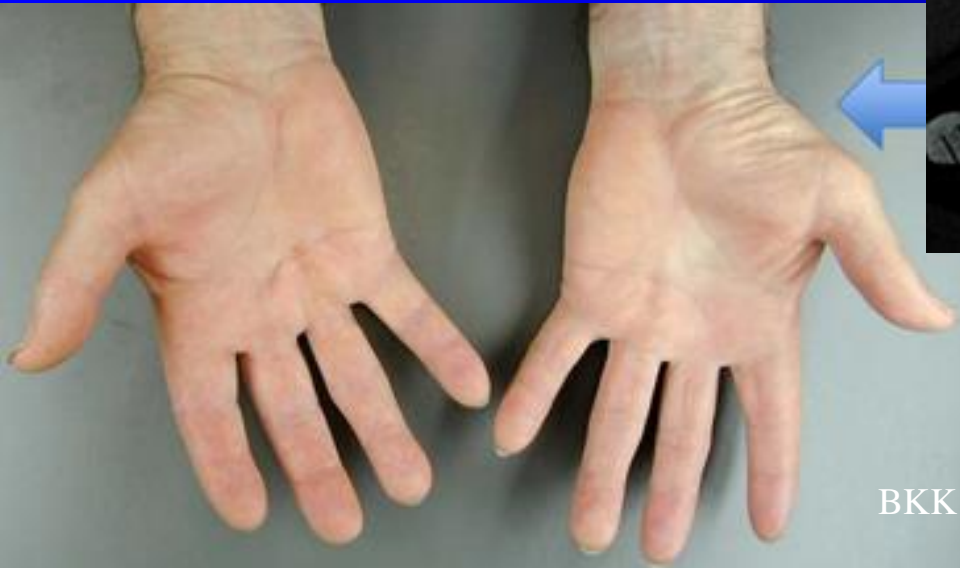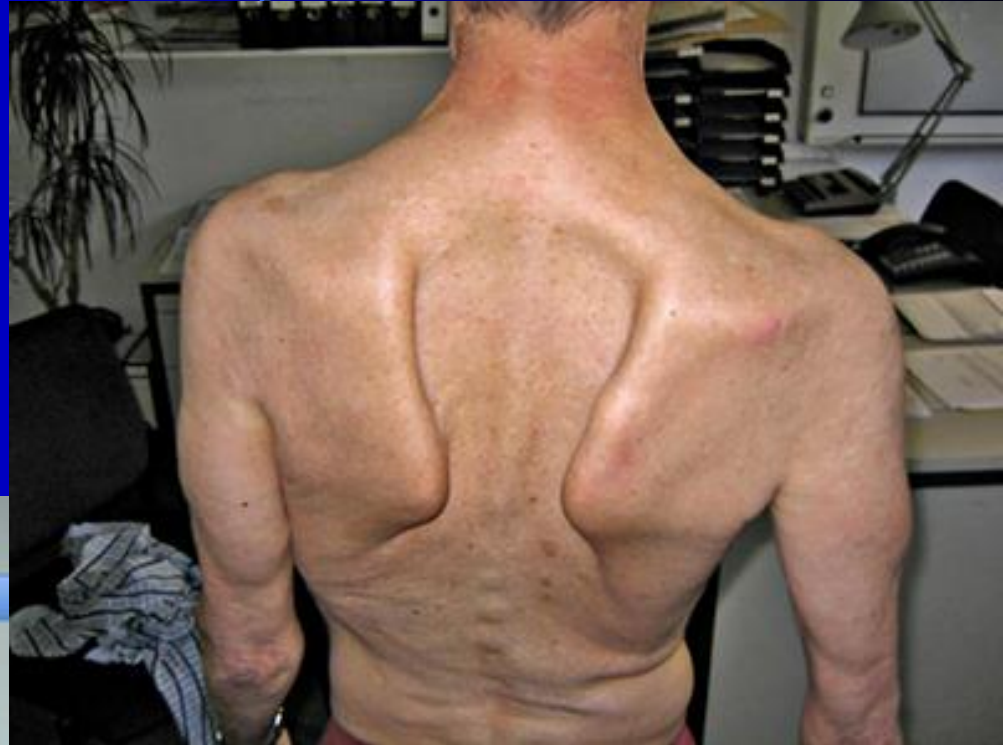Allgemeine internistische Untersuchung

- Carotiden
- Palpation der Schilddrüse
- Palpation von Lymphknoten
- Herz
- Abdomen
- Pulsstatus

Motorisches System

Reflexe, grobe Kraft, Muskeltonus, Muskelatrophie

Muskelatrophie

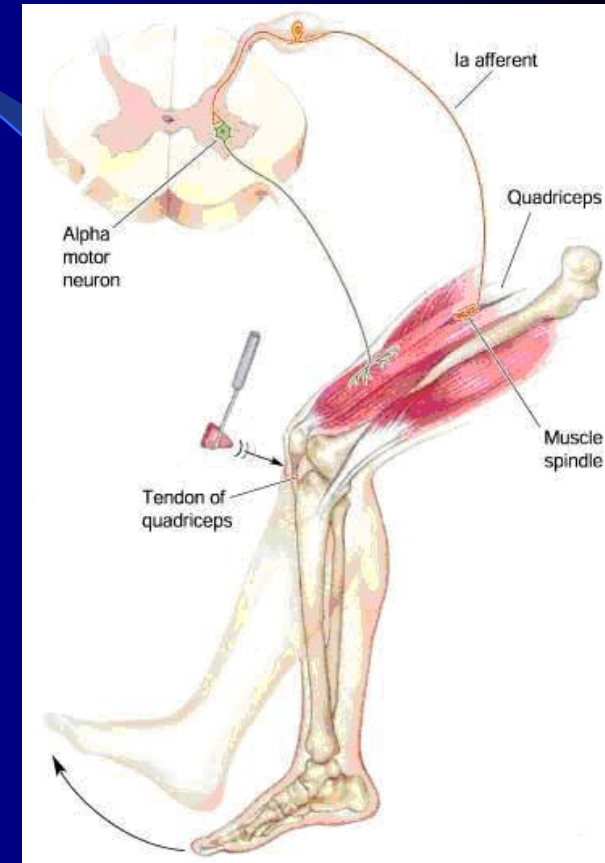
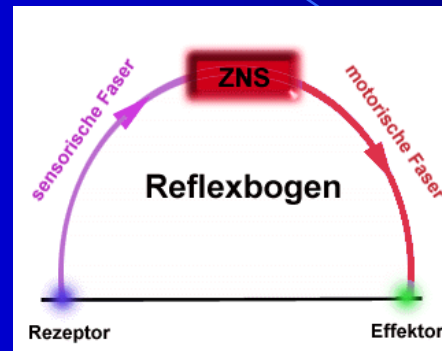


Muskel-Eigen-Reflexe

- *Reflexe*

- Einteilung:

- gerade auslösbar,
- schwach,
- mittellebhaft,
- Lebhaft
 - nur Seitendifferenz pathologisch
- Gesteigert
 - immer pathologisch



Muskel-Eigen-Reflexe

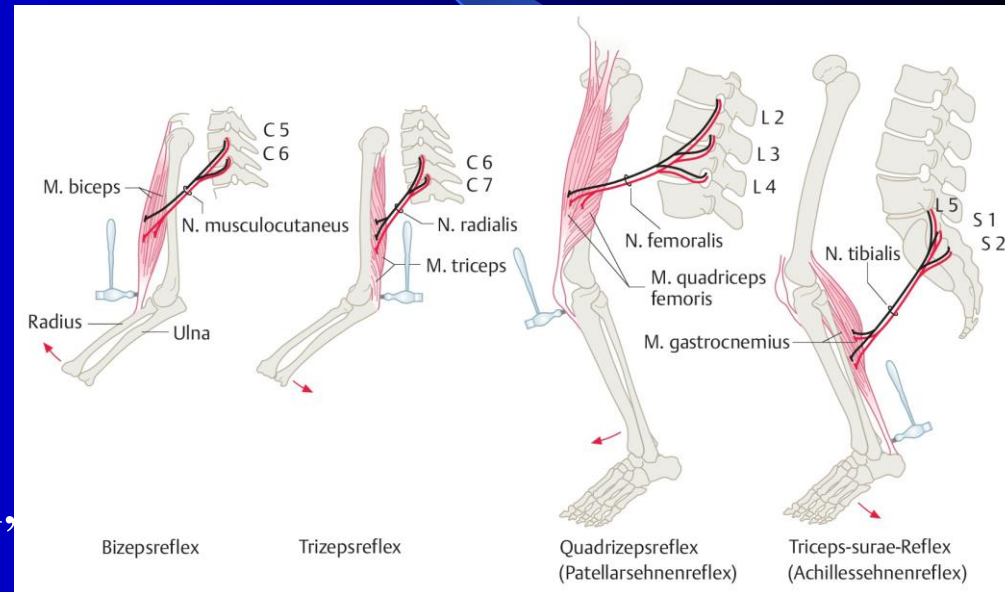
- Sehr lebhaftes ER:
testen auf Reflexzonen-
verbreiterung; evtl. nur mit
Finger klopfen
- Nichtauslösbare ER:
Jendrassik Manöver anwenden

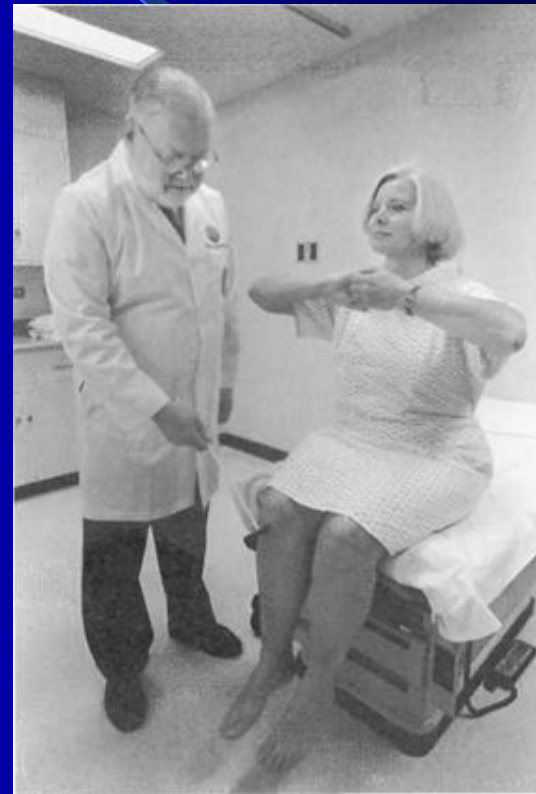

Figure 1-33
The Jendrassik maneuver.

Muskel-Eigen-Reflexe

- Obere Extremitäten: BSR,
TSR, RPR,
Trömner&Knips (nur
Seitendiff. pathologisch,
positiv bei allgemein
gesteigerter
Reflexantwort)
- Untere Extremitäten: PSR,
ASR, Rossolimo (wie
Trömner an der Hand)



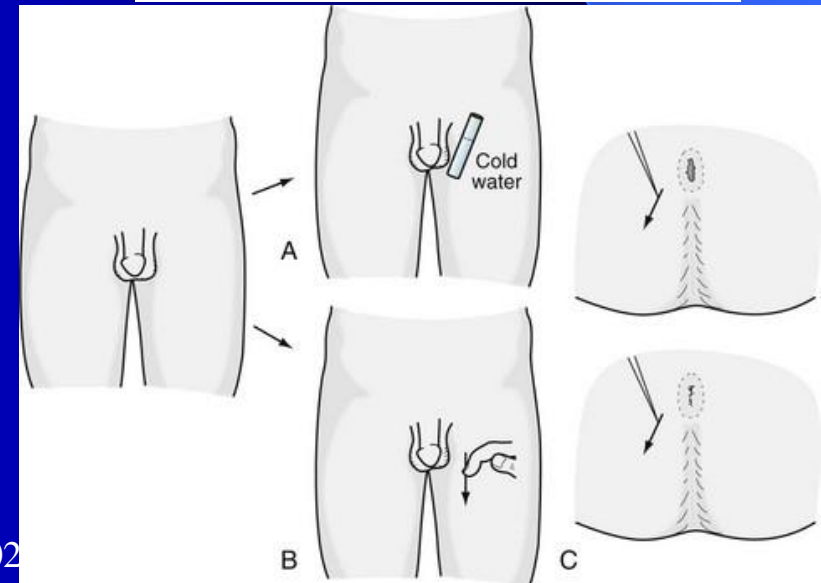
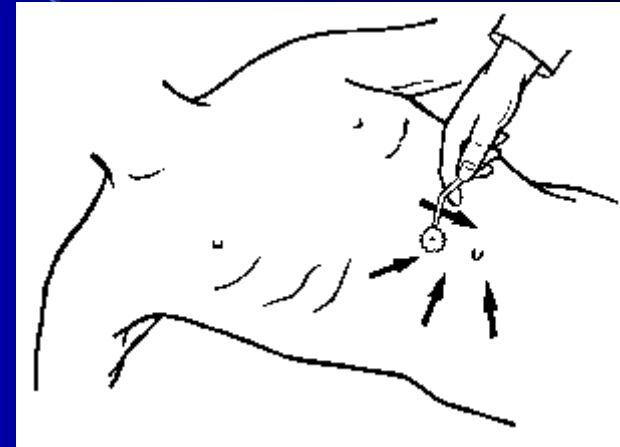
Muskel-Eigen-Reflexe

- Kloni

- (sind MERs, die sich selbst aufrechterhalten, pathologisch wenn seitendifferent oder unerschöpflich)
- Fuß beim liegenden Patienten ruckartig dorsal flektieren unter Beibehaltung des Zuges
- Patella ruckartig nach kaudal ziehen
- **Immer Zeichen einer zentralen Störung!**

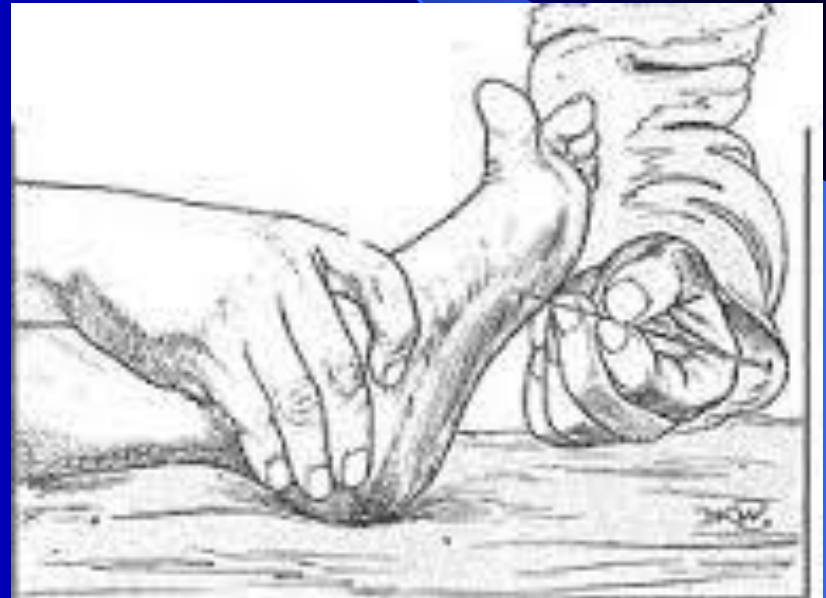Muskel-Fremd-Reflexe

- **Bauchhautreflex** (von lateral zur Mittellinie in 3 Etagen, path.: fehlen)
- **Kremaster, Analreflex:** bei Kauda/Konus-Syndrom



Pyramidenbahnzeichen


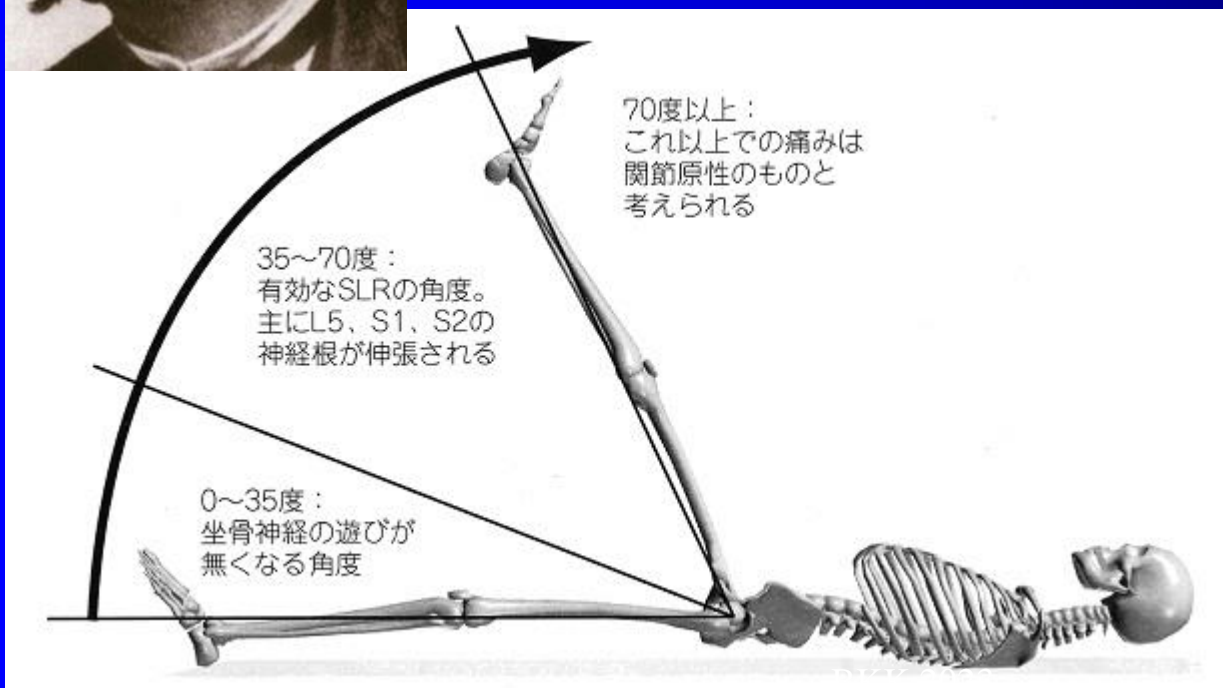
- Enthemmungsreflexe bei Pyramidenbahnschädigung
pathologische Fremdreflexe
- Babinski, Oppenheim (kräftiges Bestreichen der Tibiakante), Gordon (pressen der Wade)



Nervendehnungszeichen

- Lasegue (L4/5, L5/S1)
- Umgekehrter Lasegue (L3/4)
- Kernig (Knie strecken bei Hüftbeugung)
- Brudzinski (pass. Kopfbeugung → Knie werden angezogen)
- Lhermitte

Las(s)egue Zeichen



Grobe Kraft

- Einteilung: in $x/5$,
 - 5/5 normal,
 - 4/5 Bewegung gegen Widerstand
 - 3/5 Bewegung gegen Schwerkraft
 - 2/5 nur bei Schwerkraftaufhebung
 - 1/5 nur Mm.kontraktion
 - 0/5 plegisch

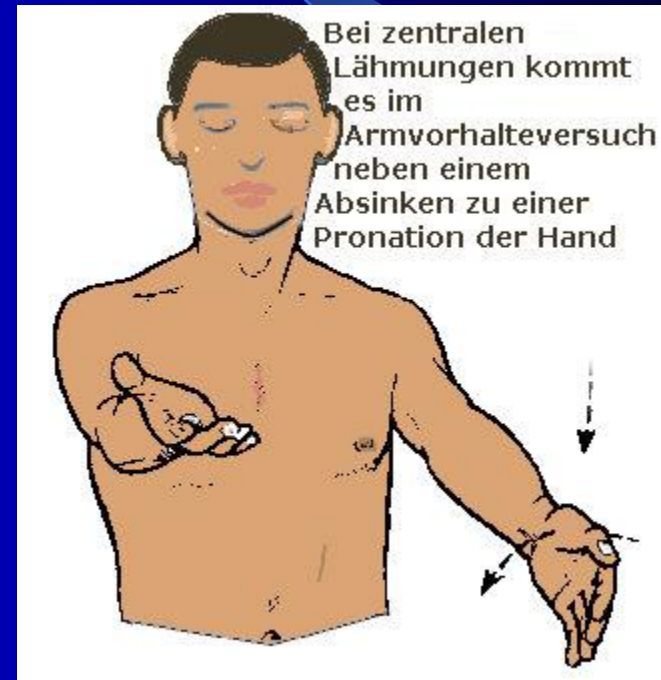

Paresen

- **grobe Paresen:**
- Hand drücken, gekreuzt mit zwei Fingern
- Hand spreizen gegen Druck (Mm. Lumbricales)
- Daumenopposition mit DV gegen Versuch Durchzubrechen
- Kraft in Ellenbogen (Flexion, Extension)
- Strecken/Beugen im Knie gegen Widerstand
- Fuß grobe Kraft Heber/Senker (oder später im Zehen-/Fersengang)

Paresen

- **latente Paresen:**
- **Arm-Vorhalte-**
Versuch (Absink-
Pronationstendenz,
Tremor)
- **Bein -Vorhalte-**
Versuch (3er in die
Luft zeichnen lassen)



Muskeltonus

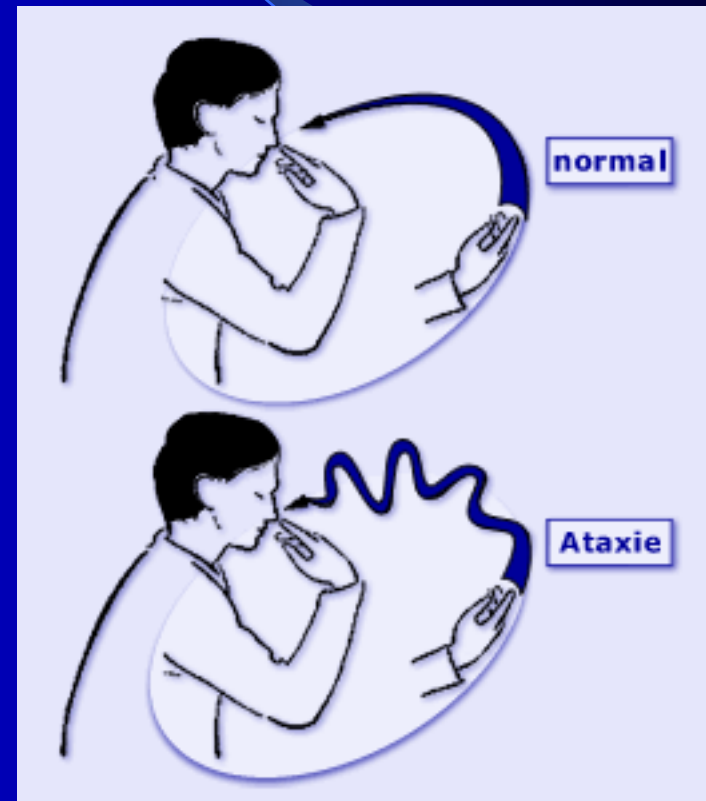
- Unterscheidung
 - Spastik, Rigor, Zahnradphänomen, Hypotonie, Hyperkinesen, Hypokinesen
- Rigor/Spastik-prüfung:
 - Handgelenk (pass. Flex./Extens), Ellenbogen (pass. Pro-Supination)
 - Kniegelenk, Fußgelenk (arm- oder beinbetont)

Motorisches System

- *Tremor*
- - Ruhetremor, Aktionstremor, Intensionstremor, fein/grobschlägig
- *Trophik*
- - Hand: kleine Mm.
- - Fuß: v. a. Mm. digit. brev. bei PNPs atroph.
- - Faszikulationen (Denervationszeichen!)
- - Mm. Atrophien (Seitenbetonung)

Koordination (liegend) gestört = Ataxie

- FNV, FFV
- Diadochokinese
(Klavierpielen, Pro-
Suppination)
- KHV

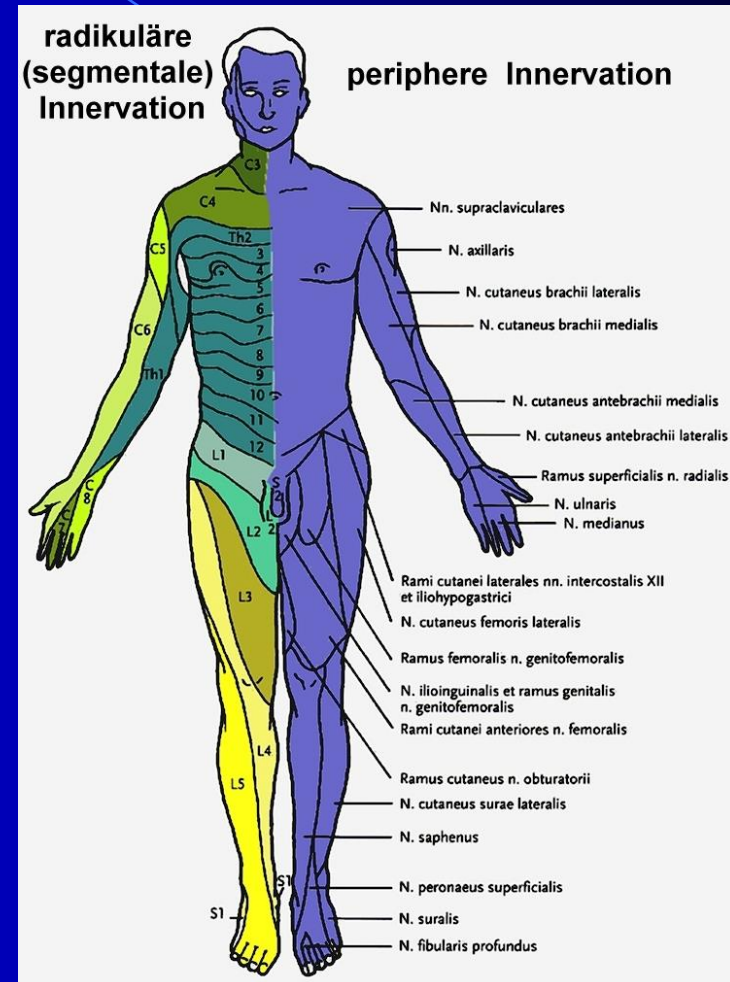


Differentialdiagnostik

- dysmetrische, ataktische Störung (cerebellär)
- leichte zentrale Parese (Pyramidenbahn)
- apraktische Störung (cortical)

Sensibilität

- Als Sensibilität wird in der Medizin die Fähigkeit von Lebewesen zur Wahrnehmung **qualitativ unterschiedlicher Empfindungen** bezeichnet, die man in ihrer Gesamtheit als Fühlen bezeichnet.



Einteilung nach physiologischen und anatomischen Gesichtspunkte

- ...nach Ort der Reizentstehung
 - **Exterozeption:** Wahrnehmung von äußeren Reizen über die Haut oder Schleimhaut
 - **Interozeption:** Wahrnehmung innerer Reize, weiter unterteilbar in
 - **Viszerozeption:** Wahrnehmung von Reizen aus den inneren Organen, auch Enterozeption genannt
 - **Propriozeption:** Wahrnehmung von Lage, Spannungs- und Bewegungszustand des muskuloskelettalen Systems

- ...nach Ort der Reizaufnahme
 - Oberflächensensibilität
 - Tiefensensibilität
- ...nach Art der vermittelten Reize
 - **Protopathische Sensibilität:** "Grobwahrnehmung" von Schmerz und Temperatur
 - **Epikritische Sensibilität:** "Feinwahrnehmung" von Druck, Berührung und Vibration

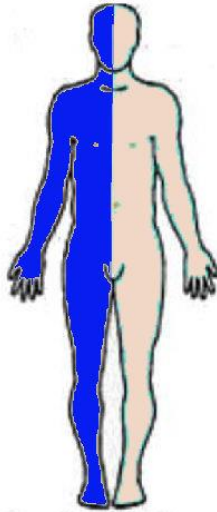
- **...nach Art der aufnehmenden Rezeptoren**
 - **Mechanorezeption:** Berührung, Druck, Vibration, Dehnung usw.
 - **Thermorezeption:** Kälte, Wärme
 - **Nozizeption:** Schmerz
 - **Chemorezeption:** pH-Wert, Sauerstoffpartialdruck, Kohlendioxidpartialdruck
- **...nach Wahrnehmungsrichtung**
 - **haptische Wahrnehmung:** aktives Erfühlen eines Objekts
 - **taktile Wahrnehmung:** passive Wahrnehmung von Berührungen

Beide Formen können auch unter dem Begriff Tastsinn zusammengefasst werden.

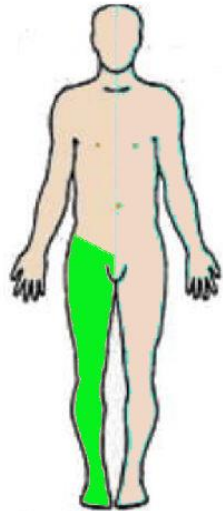Differenzierung und Zuordnung von Sensibilitätsstörungen bzw. Sensibilitätsausfällen

- Berührungsempfindung (taktile - haptische Wahrnehmung)
- Temperaturempfindung
- Vibrationsempfindung (Tiefensensibilität)
- Schmerzempfindung (Nozizeption)
- Bewegungsempfindung
- Lageempfindung
- Kraftempfindung

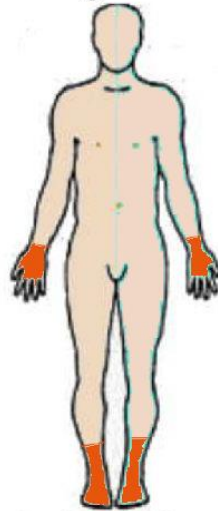Der Ort (Lokalisation) und die Verteilung geben Auskunft über die Ursache der Sensibilitätsstörung.



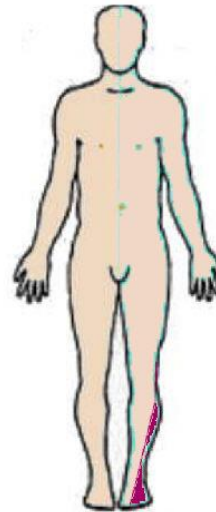
Körperhälfte bei Schlaganfall oder anderer Hirnschädigung.



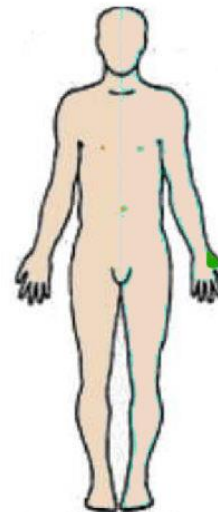
Querschnitts-Syndrom, hier bei Th 11-12



symetrische Polyneuropathie



Nervenwurzel-schädigung (S1)



Einzelner Nerv (radialis)

Begriffe








- Hyp/Anästhesie
- Hyp/Analgesie
- Parästhesie (spontan)
- Dysästhesie (bei Berührung)
- Hyperpathie
- Allodynie

Testung der Sensibilität

- - grob: Kopf, Hals, Arme, Stamm, Extremitäten
- - Spitz/Stumpf-Diskrimination mit spitzen Stäbchen
- - Stimmgabel (Mall. Med. aufsetzen [x/8], wenn path. Höher gehen (Patella))
- - Propriozeption: (Augen zu) Stellung der Finger/Zehen/Fußgelenke im Raum ansagen lassen
- - Grobe Temperaturempfindung (Wasserröhrchen)

Zusammensicht:

Parese – Reflexe – radikuläre Sensibilität

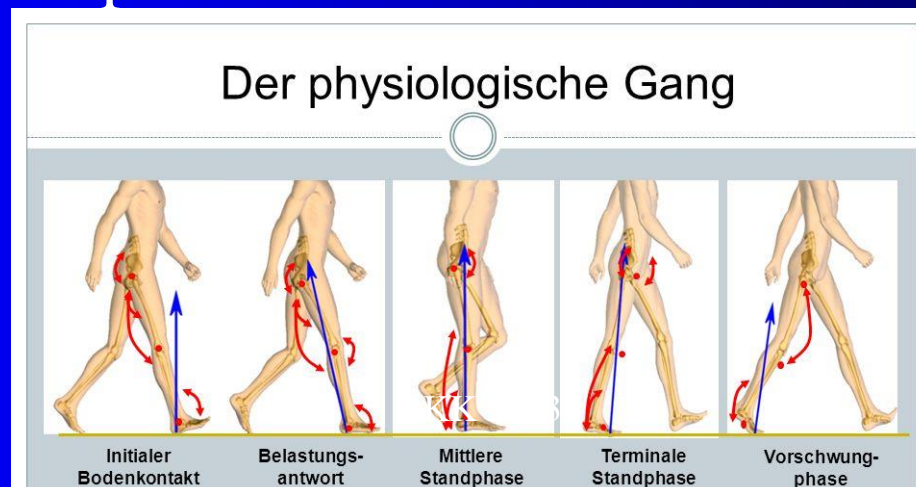
	Schwäche	Reflex	Gefühlsstörung
C5	 <p>Deltamuskel</p>	<p>Kein sicherer Kennreflex, BSR aber manchmal abgeschwächt</p>	
C6	 <p>Biceps</p>	 <p>BSR</p>	
C7	 <p>Triceps</p>	 <p>TSR</p>	
C8	 <p>Interossei</p>	 <p>Homer Syndrom</p>	

Prüfungen im Stehen

- Muskeltonus/Paresen:
 - Pendeltest: Schulter schütteln (Arm-Mitschwingung?)
 - Einbeinstand & Einbeihüpfen (für diskrete Paresen)
 - AVV (geschlossene Augen, Hände supp.)
 - Kraftprüfung Schulter Ab/Adduktion
 - Zehen/Fersengang (S1 und L5)

Prüfungen im Stehen

- Koordination
 - normales Gangbild (Augen offen/geschlossen)
 - Liniengang (Augen offen/geschlossen)
 - Mitschwingen der Arme, Schrittlänge, Wendung, Körperhaltung, Seitenabweichung, Start/Stop



Prüfungen im Stehen

- **Romberg** (DD sens. & cerebell. Ataxie) Patient steht mit geschlossenen Füßen und Augen offen/geschlossen
- **Sensible Ataxie**: unsicher bei Augenschluß
- **Cerebelläre Ataxie**: Fallneigung zur Seite ohne Paresenhinweis
- **Unterberg Tretversuch** (DD einseitige vestibuläre oder cerebelläre Störung): mit geschlossene Augen mind. 30x auf der Stelle treten; path.:> 45Grad Abweichung (wenn >3x pos. = pathologisch)

Vegetative Anamnese

- Miktion
- Stuhl
- sexuellen Funktionen
- Durst
- Appetit
- Gewicht
- Schweißneigung

Liquor- und Blutlabor

Elektrophysiologie

Bildgebende radiologische Untersuchungen

MRT

HILFSUNTERSUCHUNGEN

Technische Untersuchungen

- werden nach Prinzip, Indikation und Leistungsfähigkeit und diagnostischer Bedeutung besprochen, damit sie sinnvoll eingesetzt werden und die erhobenen Befunde angemessen interpretiert werden können.
- Technische Hilfsmethoden:
 - Liquoruntersuchungen, Elektromyographie und Elektroneurographie, evozierte Potentiale, Elektroenzephalographie, Computertomographie, MRT, Ultraschall, Muskel- und Nervenbiopsie, Laktat – Ischämietest.

Liquordiagnostik

- Viele chemische und entzündliche Veränderungen in Gehirn und Rückenmark - dem **zentralen Nervensystem (ZNS)** – und dem **peripheren Nervensystem** lassen sich nicht im Blut nachweisen.
- Die Untersuchung des Liquors macht es möglich, Krankheiten nachzuweisen, die bei alleiniger Untersuchung der Blutes unentdeckt bleiben würden.

Dazu gehören...

- **Entzündliche Erkrankungen** des ZNS wie z.B. Gehirnhautentzündung (Meningitis), Gehirnentzündung (Enzephalitis) und Multiple Sklerose (MS, Enzephalomyelitis disseminata)
- **Subarachnoidalblutung**
- **Meningeosis karzinomatosa**, vor allem Leukämien und Lymphome (Meningeosis lymphomatosa)
- **Polyneuritis** u.a. **Polyneuropathien**

Elektromyographie (EMG)

- Die EMG ist ein technisches Untersuchungsverfahren, bei dem die natürliche, elektrische Aktivität eines Muskels gemessen wird.
- Sie gibt Hinweise darauf, ob der **Muskel selbst erkrankt ist oder der Nerv**, der diesen Muskel mit Information versorgt, nicht ausreichend funktioniert.

Nadel-EMG

- Eine dünne Nadel-Elektrode wird direkt in den Muskel eingestochen.
- Über Verstärker lässt sich die Aktivität einzelner Muskelfasern im Inneren eines Muskels ableiten.
- Über einen Lautsprecher sind diese Schwankungen auch als Rauschen und Knattern hörbar.

Man unterscheidet...

- elektrische Signale, die direkt nach dem Nadeleinstich entstehen
- die Form spontaner Signale bei entspanntem Muskel (Spontanaktivität)
- Signale, die bei vorsichtiger Anspannung des Muskels während der Untersuchung entstehen

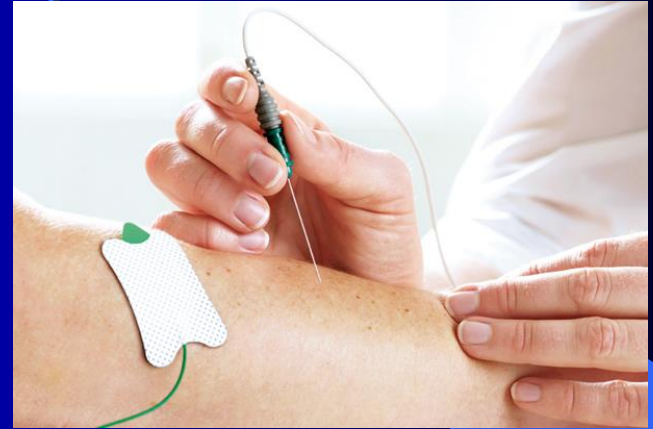
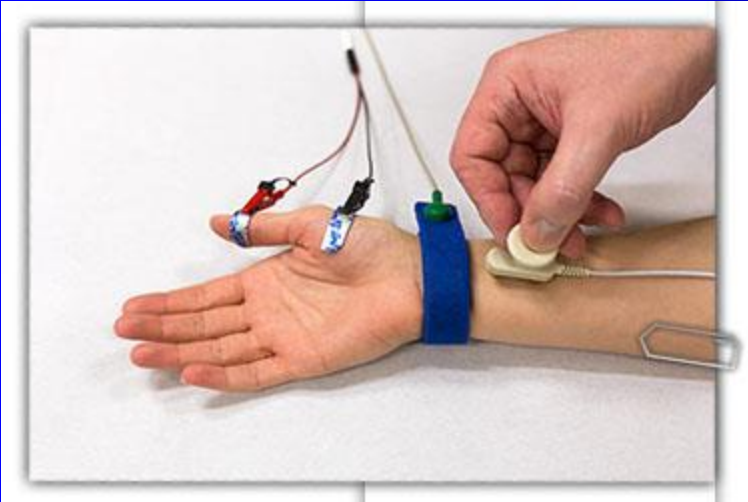
Wozu dient die EMG?

- Mit Hilfe einer EMG lassen sich die **Art und Schwere verschiedener Muskel- und Nervenerkrankungen** bestimmen.
- Vorausgehen sollte immer eine eingehende neurologische Untersuchung, die eine Verdachtsdiagnose ermöglicht.
- Anschließend werden gezielt nur bestimmte Muskeln untersucht.

Elektroneurographie (ENG)

- Die ENG ist eine Untersuchung der Nervenleitung des **peripheren NS**.
- So lässt sich die Geschwindigkeit bestimmen, mit der ein Nerv elektrische Signale weiterleitet (NLG).
- Außerdem wird gemessen, wie gut eine elektrische Nervenreizung auf den entsprechenden Muskel übertragen wird (neuromuskuläre Überleitung).

Imagination



Wie und was wird gemessen?

- Bei der ENG wird der zu untersuchende Nerv an mindestens zwei Stellen in seinem Verlauf elektrisch gereizt.
- Gemessen wird die Zeit, die von der Nervenreizung bis zur Kontraktion des dazugehörigen Muskels vergeht (**motorische NLG**) oder die Zeit, bis der elektrische Impuls die Ableitelektrode eines sensiblen Nervs passiert (**sensible Neurographie**).

Wozu dient die ENG?

- Der **Schweregrad** einer Polyneuropathie
- Genauer **Ort und Schweregrad** eines Nervenschadens (z.B. durch Verletzung oder Einklemmungserscheinungen an Nerven im Bereich von Beinen und Armen, z.B. Karpaltunnelsyndrom (CTS) am Handgelenk)

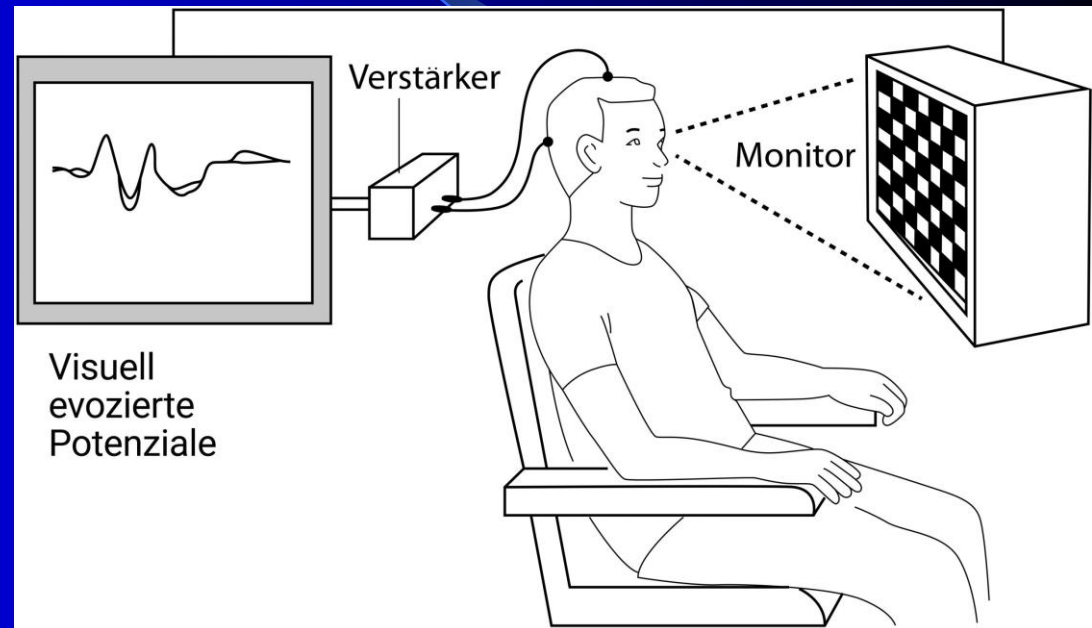
Evozierte Potentiale

- Evozierte Potentiale sind Potentialunterschiede im Elektroenzephalogramm (EEG), welche durch eine **Reizung eines Sinnesorgans oder peripheren Nervs** ausgelöst werden.
- Im weiteren Sinn können alle gezielt ausgelösten **elektrischen Phänomene im EEG** als evozierte Potentiale verstanden werden.

VEP

Visuell evozierte Potentiale

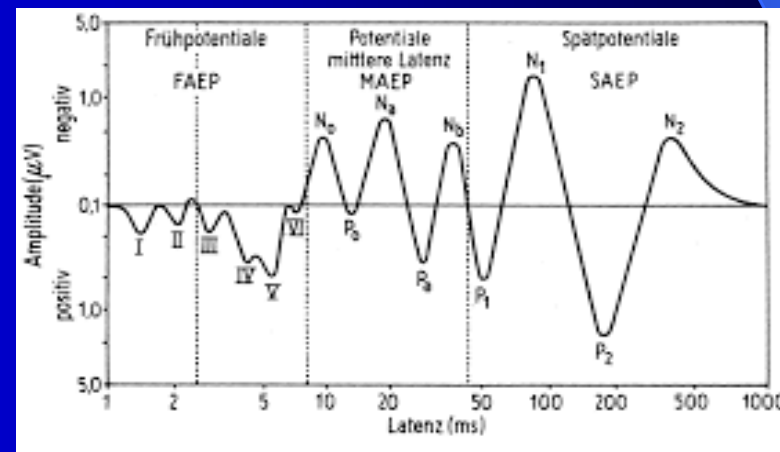
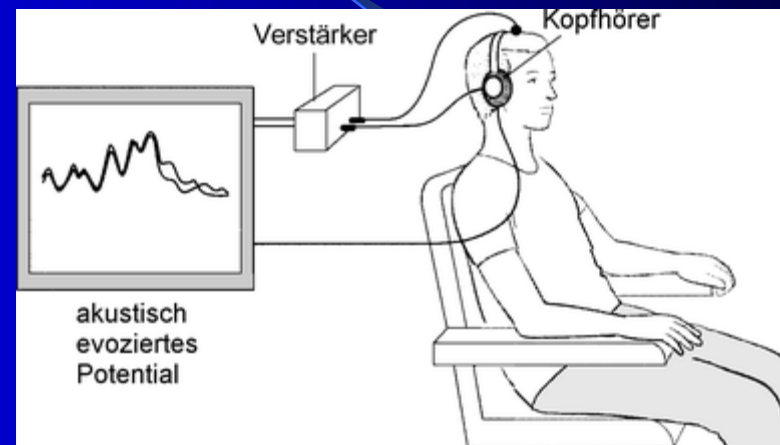
- ermöglichen eine Beurteilung des **Sehnerven** und der **Sehbahn** vor allem in der Verlaufsdagnostik der Optikusneuritis bei Multipler Sklerose.



AEP

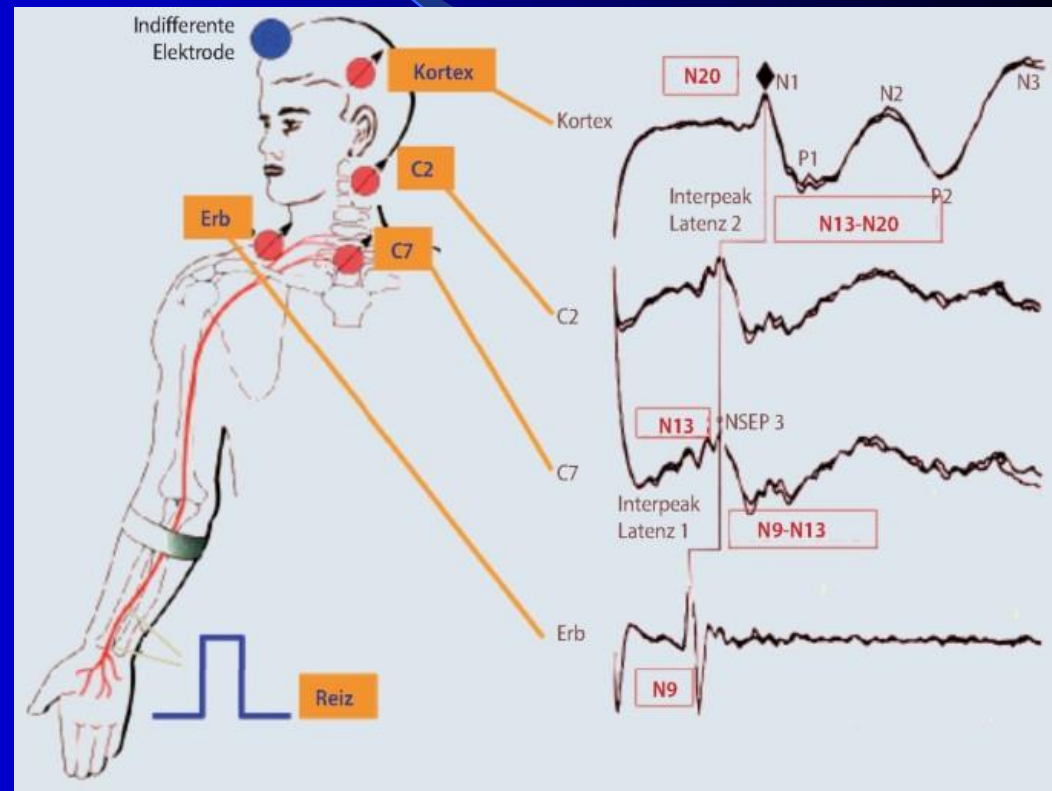
Akustisch evozierte Potentiale

- Beurteilung der **Hörbahn** von der **Hörschnecke**, über den **Hörnerv** bis zum **Hirnstamm** (*frühe AEP*), weiter über das **Mittelhirn** (*mittlere AEP*) bis zum **Hörcortex** (*späte AEP*).



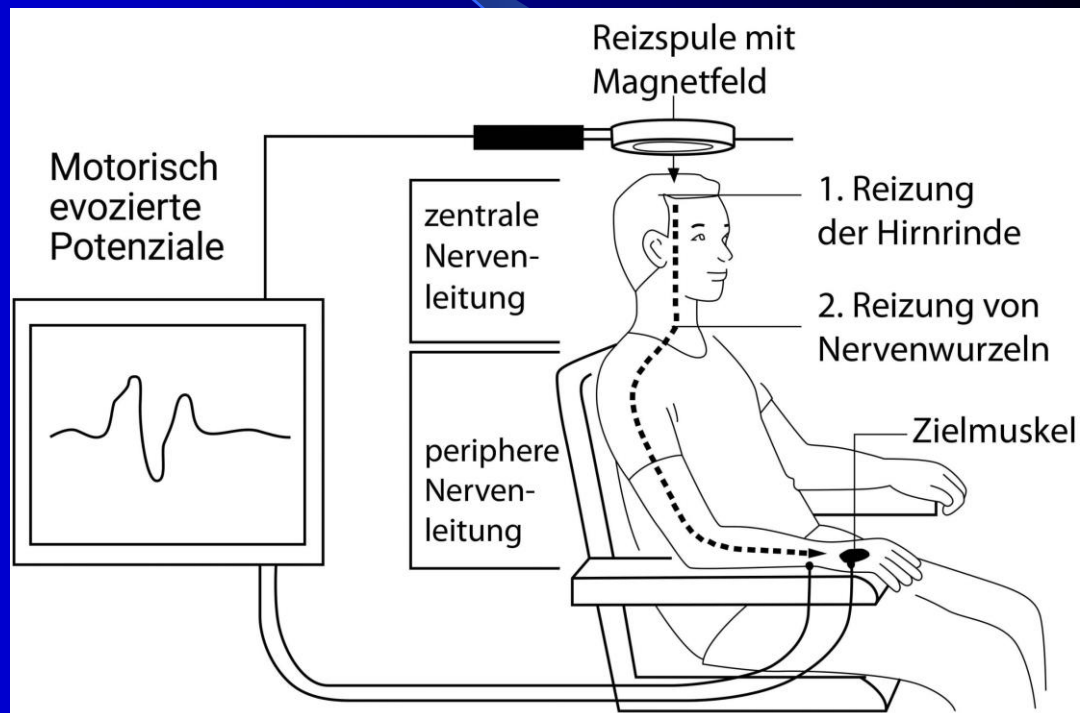
SSEP – Somatosensibel evozierte Potentiale

- Sie ermöglichen eine Beurteilung der **zentralen somatosensiblen Leitungsbahn** und **peripherer, sensibler Nerven**.
- Typische Reizorte: N. tibialis, N. medianus, N. trigeminus



MEP - Motorisch evozierte Potentiale

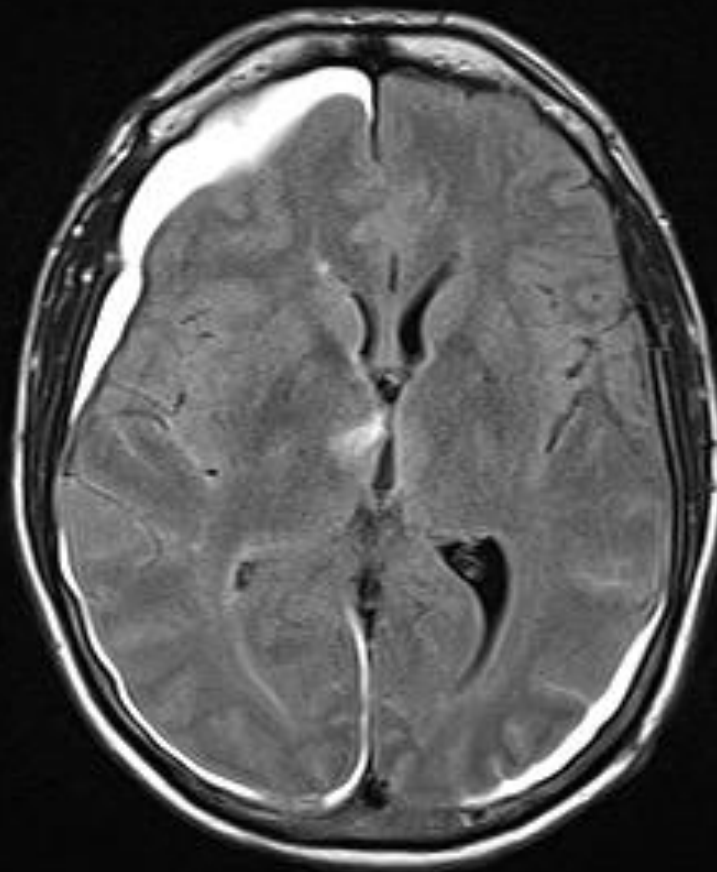
- Diagnostik des Funktionszustands des **cortikospinalen Trakts**
- Z. B. Diagnostik der amyotrophischen Lateralsklerose (ALS) und der Multiplen Sklerose
- transkranielle Magnetstimulation



MRT

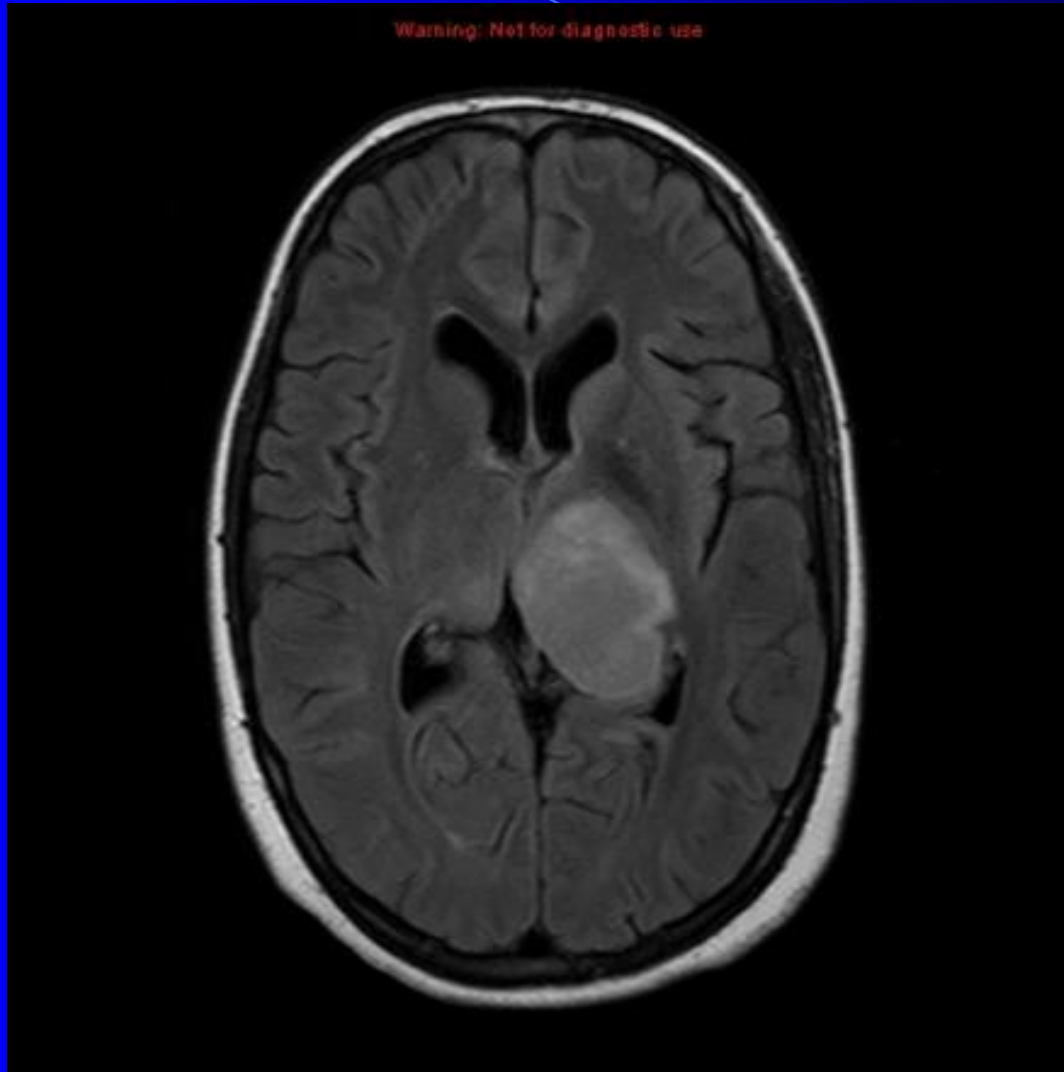
- Cerebral
- Spinal
- Nervenplexus

Thalamusinfarkt

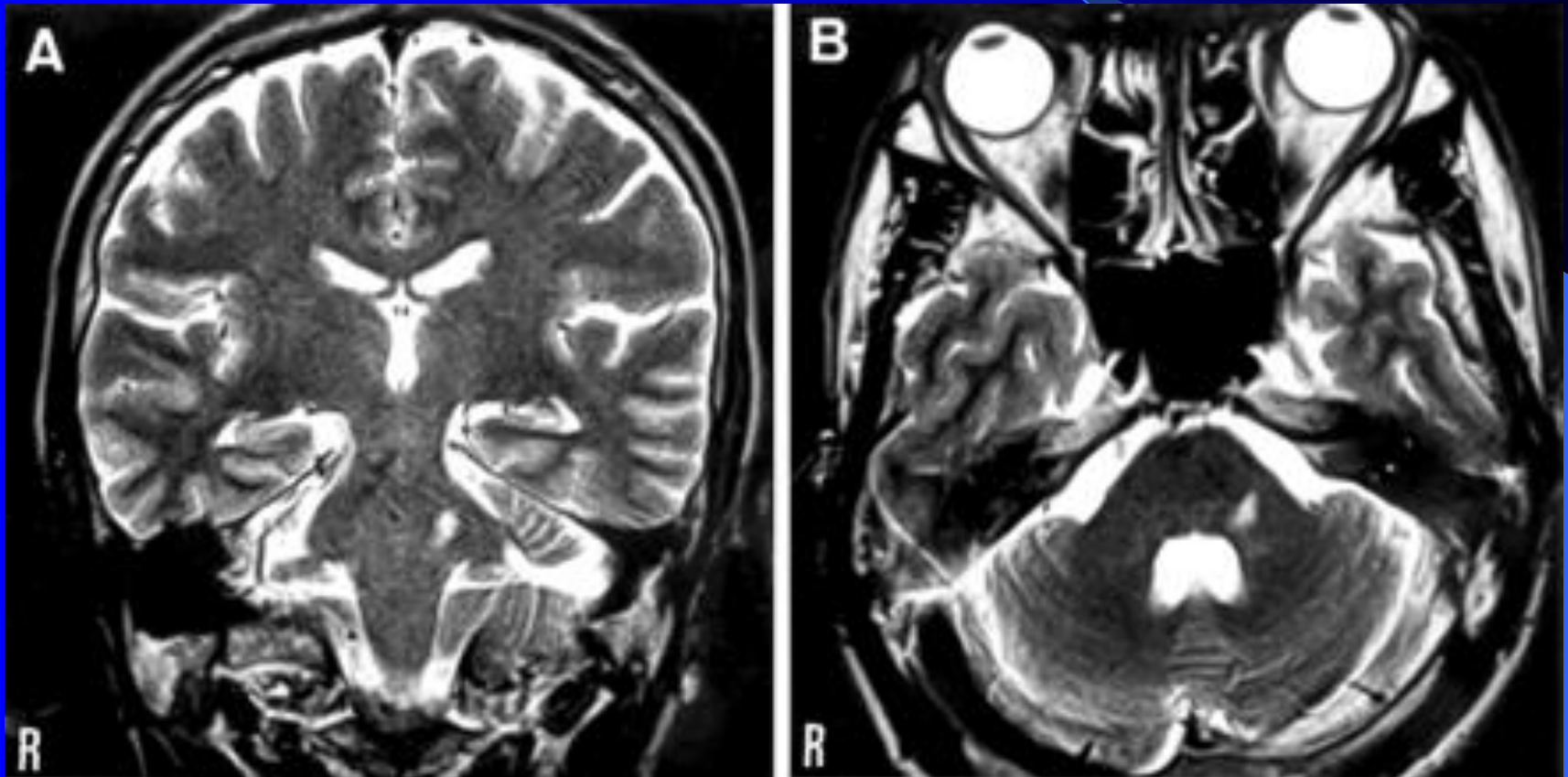


BKK 2023

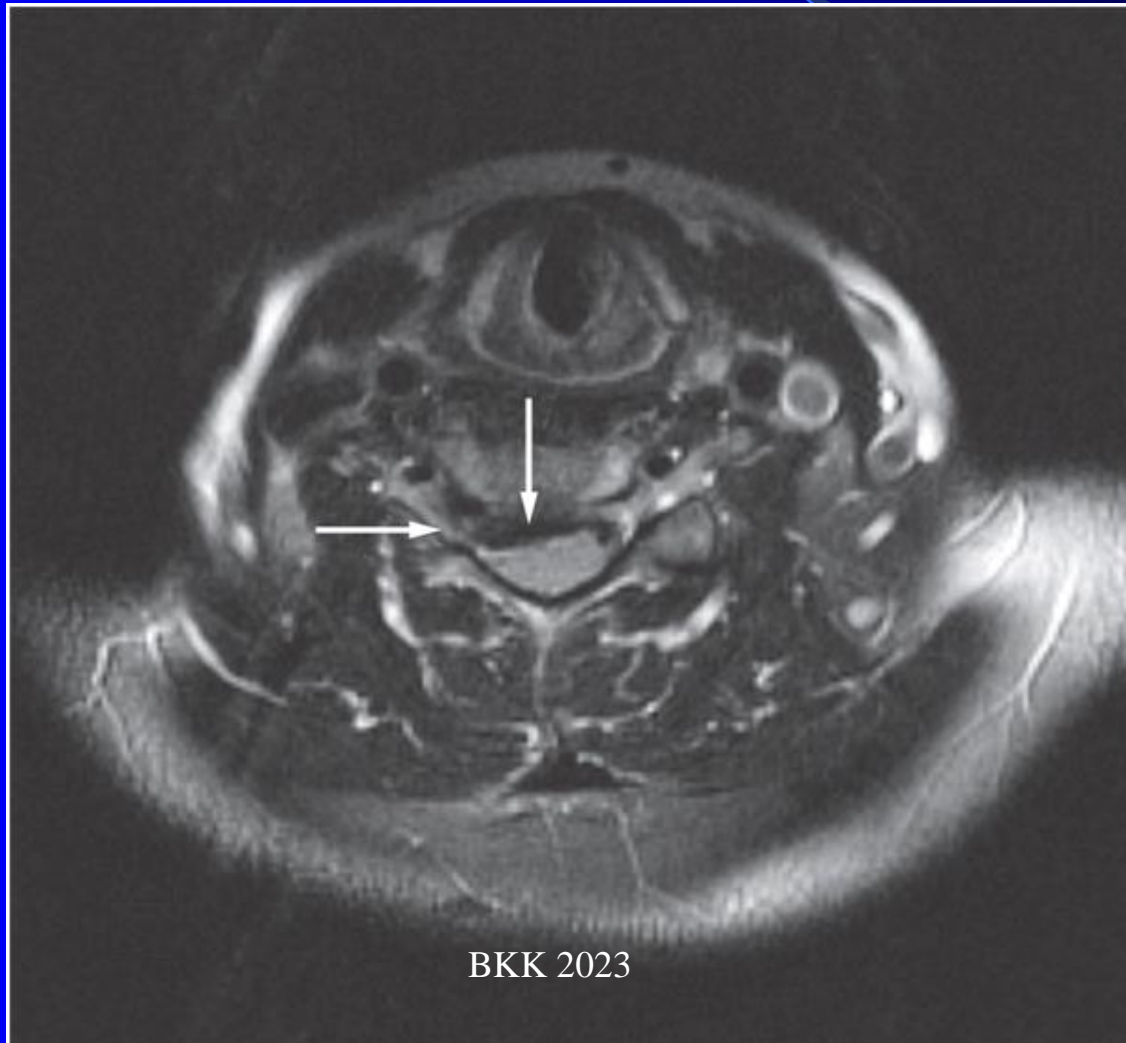
Thalamus-Gliom



Dorsolateraler pontiner Infarkt bei isolierter Trigemini-Neuropathie

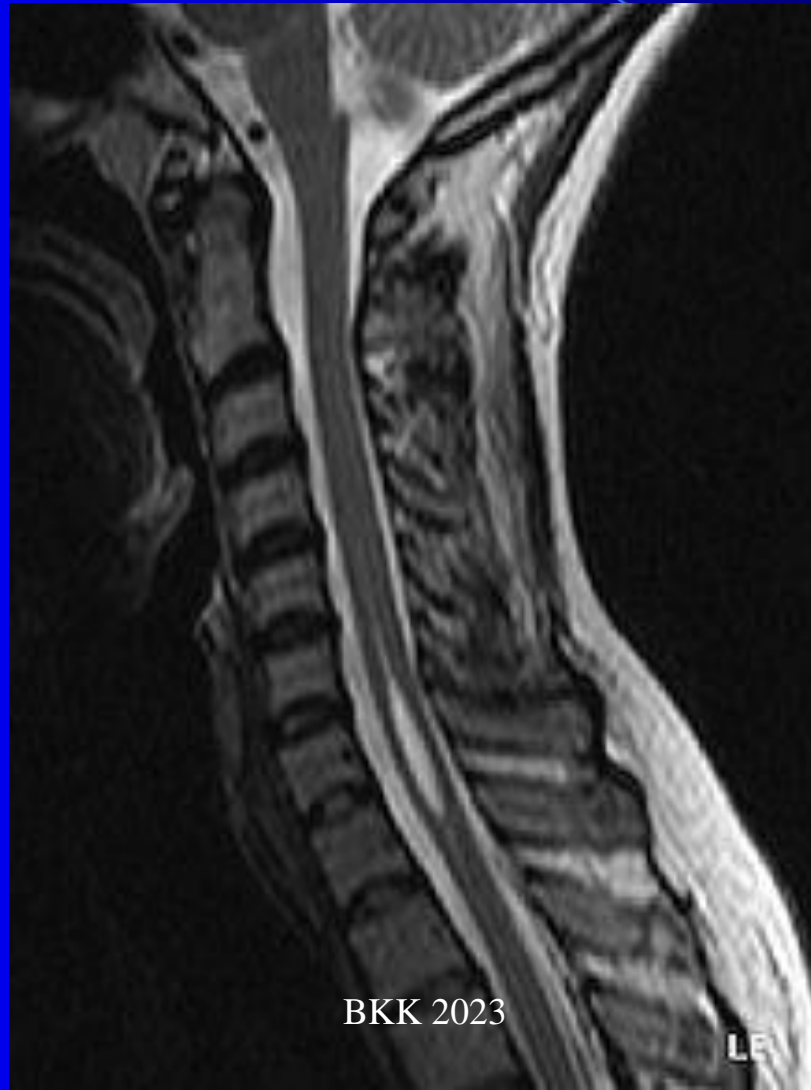


Zervikaler BS-Prolaps



BKK 2023

Syringomyelie



BKK 2023

LE

Danke für die Aufmerksamkeit!

